

DOI: <https://doi.org/10.17816/medjrf112317>

Ишемическая болезнь сердца у пациентов с ВИЧ-инфекцией

А.М. Алиева¹, М.А. Батов², Э.А. Скрипниченко¹, Н.В. Теплова¹, И.Е. Байкова¹, Р.К. Валиев³, М.Ф. Ахмедова⁴, И.А. Котикова¹, А.А. Меликулов⁴, И.Г. Никитин¹

¹ Российский национальный исследовательский медицинский университет имени Н.И. Пирогова, Москва, Российская Федерация

² Московский научный исследовательский онкологический институт имени П.А. Герцена — филиал Национального медицинского исследовательского центра радиологии, Москва, Российская Федерация

³ Московский клинический научно-практический центр имени А.С. Логинова, Москва, Российская Федерация

⁴ Клиника AKFA Medline, Ташкент, Узбекистан

АННОТАЦИЯ

Согласно отчёту Всемирной организации здравоохранения, более 38 млн человек являются носителями вируса иммунодефицита человека (ВИЧ). Относительный риск сердечно-сосудистых событий у ВИЧ-инфицированных пациентов выше в 1,5–2 раза по сравнению с неинфицированными лицами. ВИЧ-позитивный статус ассоциирован с 50% повышением риска острого инфаркта миокарда. Механизмы развития сердечно-сосудистых заболеваний вследствие активности ВИЧ до конца не изучены, и вкладом традиционных факторов риска нельзя полностью объяснить столь высокий потенциал развития ишемической болезни сердца (ИБС) у ВИЧ-инфицированных пациентов. Ряд данных свидетельствуют о ВИЧ-ассоциированном хроническом воспалении и активации иммунной системы, что может привести к прогрессирующей дисфункции эндотелия и повреждению сосудов. Патогенез развития атеросклероза и, как следствие, ИБС при ВИЧ-инфекции крайне сложен и изучен недостаточно. Среди ключевых механизмов ВИЧ-ассоциированной ИБС выделяют действие белков ВИЧ на иммунокомпетентные клетки и эндотелий сосудов, иммунодефицит, транслокацию микроорганизмов из кишечника и хроническое воспаление с активацией тромбоцитов. Несмотря на то, что за последнее десятилетие был достигнут значительный прогресс в понимании ВИЧ-ассоциированных сердечно-сосудистых заболеваний, в настоящее время остаётся много нерешённых вопросов. Даже при эффективном подавлении вируса воспаление и иммунная дисрегуляция, по-видимому, повышают риск сердечно-сосудистых осложнений. В доступной литературе отсутствуют крупномасштабные клинические исследования, посвящённые профилактике и лечению сердечно-сосудистых заболеваний при ВИЧ. Тем не менее уже сейчас известны некоторые важные особенности, которые стоит учитывать при ведении пациентов с ВИЧ-инфекцией.

Ключевые слова: ВИЧ; ишемическая болезнь сердца; атеросклероз; инфаркт миокарда.

Как цитировать

Алиева А.М., Батов М.А., Скрипниченко Э.А., Теплова Н.В., Байкова И.Е., Валиев Р.К., Ахмедова М.Ф., Котикова И.А., Меликулов А.А., Никитин И.Г. Ишемическая болезнь сердца у пациентов с ВИЧ-инфекцией // Российский медицинский журнал. 2023. Т. 29, № 1. С. 29–42. DOI: <https://doi.org/10.17816/medjrf112317>

DOI: <https://doi.org/10.17816/medjrf112317>

Coronary heart disease in patients with human immunodeficiency virus infection

Amina M. Alieva¹, Maxim A. Batov², Elina A. Skripnichenko¹, Natalia V. Teplova¹, Irina E. Baykova¹, Ramiz K. Valiev³, Madina F. Akhmedova⁴, Irina A. Kotikova¹, Alisher A. Melikulov⁴, Igor G. Nikitin¹

¹ The Russian National Research Medical University named after N.I. Pirogov, Moscow, Russian Federation

² P. Hertsen Moscow Oncology Research Institute — Branch of the National Medical Research Radiological Centre, Moscow, Russian Federation

³ The Loginov Moscow Clinical Scientific Center, Moscow, Russian Federation

⁴ AKFA Medline, Tashkent, Uzbekistan

ABSTRACT

According to the World Health Organization, more than 38 million people are carriers of the human immunodeficiency virus (HIV). The relative risk of cardiovascular events in patients with HIV infection is 1.5–2 times higher than those without it. An HIV-positive status is associated with a 50% increased risk of acute myocardial infarction. The mechanisms of CVD development caused by HIV activity are not fully understood, and the contribution of traditional risk factors cannot fully explain such a high potential for coronary heart disease (CHD) in patients with HIV infection. Data suggest that HIV-associated chronic inflammation and immune system activation may lead to progressive endothelial dysfunction and vascular damage. The pathogenesis of atherosclerosis and, consequently, CHD in HIV infection is extremely versatile and poorly studied. The key mechanisms in HIV-associated CHD include the effect of HIV proteins on immunocompetent cells and vascular endothelium, immunodeficiency, translocation of microorganisms from the gut, and chronic inflammation with platelet activation. Despite considerable progress in understanding HIV-associated cardiovascular disease, many unresolved questions remain. Even with effective viral suppression, inflammation and immune dysregulation appear to increase the risk of cardiovascular complications. The lack of large-scale clinical studies on the prevention and treatment of cardiovascular disease in HIV is very important. Nevertheless, some important features should be considered in the management of patients with HIV infection.

Keywords: HIV; coronary heart disease; atherosclerosis; myocardial infarction.

To cite this article

Alieva AM, Batov MA, Skripnichenko EA, Teplova NV, Baikova IE, Valiev RK, Akhmedova MF, Kotikova IA, Melikulov AA, Nikitin IG. Coronary heart disease in patients with human immunodeficiency virus infection. *Rossiiskii meditsinskii zhurnal (Medical Journal of the Russian Federation, Russian Journal)*. 2023;29(1):29–42. DOI: <https://doi.org/10.17816/medjrf112317>

Received: 02.11.2022

Accepted: 07.12.2022

Published: 28.02.2023

ВВЕДЕНИЕ

Согласно отчёту Всемирной организации здравоохранения, более 38 млн человек являются носителями вируса иммунодефицита человека (ВИЧ). За 2021 год в мире зарегистрировано свыше 1,5 млн случаев заражения ВИЧ и порядка 650 тыс. смертей от ВИЧ-ассоциированных причин [1]. Общее число подтверждённых случаев ВИЧ-инфекции в Российской Федерации за всё время наблюдений достигло, по предварительным данным, 1 562 570 [2].

Несмотря на продолжающуюся пандемию, годовая заболеваемость ВИЧ-инфекцией за последние 12 лет снизилась на 32% [1, 3]. Благодаря активному внедрению антиретровирусной терапии (АРТ) ВИЧ-инфекция превратилась из прогрессирующего и смертельного заболевания в хроническое и управляемое. Тем не менее носительство ВИЧ ассоциировано с повышенным риском развития сочетанной патологии, включая сердечно-сосудистые заболевания (ССЗ) [3, 4].

Относительный риск сердечно-сосудистых событий (ССС) у ВИЧ-инфицированных пациентов выше в 1,5–2 раза по сравнению с неинфицированными лицами. ВИЧ-позитивный статус ассоциирован с 50% повышением риска острого инфаркта миокарда [3–5]. Пациенты с ВИЧ и острым инфарктом миокарда в среднем на десять лет моложе неинфицированных лиц, чаще всего являются курящими мужчинами и имеют низкий уровень липопротеинов высокой плотности. Механизмы развития ССЗ вследствие активности ВИЧ до конца не изучены, и вкладом традиционных факторов риска нельзя полностью объяснить столь высокий потенциал развития ишемической болезни сердца (ИБС) у ВИЧ-инфицированных пациентов [4]. Ряд данных свидетельствуют о ВИЧ-ассоциированном хроническом воспалении и активации иммунной системы, что может привести к прогрессирующей дисфункции эндотелия и повреждению сосудов [3].

Ассоциированное с ВИЧ воспаление способствует ускоренному атерогенезу, при этом атеросклеротические бляшки у пациентов с ВИЧ-инфекцией реже кальцифицированы и более склонны к разрыву [6]. Около половины случаев острого инфаркта миокарда у пациентов с ВИЧ-инфекцией связаны с дисбалансом между потребностью миокарда в кислороде и его доставкой, а не с критическим стенозом бляшки [6, 7].

Антиретровирусная терапия способна снизить сердечно-сосудистый риск путём достижения контроля вирусной репликации, однако некоторые антиретровирусные препараты связаны с увеличением риска ССЗ [8]. В работе [9] установлено, что применение более ранних препаратов АРТ, таких как нуклеозидные ингибиторы обратной транскриптазы (НИОТ), связано с митохондриальным стрессом кардиомиоцитов и развитием дилатационной кардиомиопатии. Между тем недавние исследования показали, что применение ингибиторов протеазы связано с увеличением смертности вследствие сердечной недостаточности [8, 9].

Результаты наблюдательных и ретроспективных исследований позволяют предположить, что все вышеупомянутые механизмы в совокупности влияют на развитие ИБС у пациентов с ВИЧ-инфекцией. Кроме того, результат взаимодействия различных факторов зависит, в частности, и от генетического профиля каждого пациента. Данный обзор посвящён клиническим и экспериментальным данным, связывающим ВИЧ-инфекцию и ССЗ, а также современному пониманию патогенеза ИБС на фоне ВИЧ.

МЕТОДОЛОГИЯ ПОИСКА ИСТОЧНИКОВ

В обзоре представлены актуальные публикации (в основном исследования, проведённые за последние 5 лет). Анализ источников литературы проводили в базах данных PubMed, РИНЦ, Google Scholar. Рассматривали зарубежные и отечественные статьи. Поиск выполняли соответственно следующим ключевым словам: ВИЧ-инфекция, сердечно-сосудистые заболевания, ИБС, факторы риска. Авторы ссылаются также на отдельные основополагающие источники, написанные в более раннее время. Тема обзора находится на стыке кардиологии, инфекционных болезней и общей патологии. Результаты различных исследований показывают, что существует огромный научный и практический интерес к проблеме ИБС у пациентов с ВИЧ-инфекцией.

ПАТОГЕНЕЗ ВИЧ-АССОЦИИРОВАННОЙ ИШЕМИЧЕСКОЙ БОЛЕЗНИ СЕРДЦА

Патогенез развития атеросклероза и, как следствие, ИБС при ВИЧ-инфекции крайне сложен и изучен недостаточно. Среди ключевых механизмов ВИЧ-ассоциированной ИБС выделяют действие белков ВИЧ на иммунокомпетентные клетки и эндотелий сосудов, иммунодефицит, транслокацию микроорганизмов из кишечника и хроническое воспаление с активацией тромбоцитов.

ВИЧ-индуцированная эндотелиальная дисфункция

На фоне постоянной АРТ ВИЧ-инфекция контролируется, но не излечивается. Транскрипция генов ВИЧ сохраняется на минимально низком уровне даже при неопределяемом уровне вирусной нагрузки [10]. Кодированные ВИЧ белки, в частности трансактиватор транскрипции (Tat) и негативный фактор (Nef), вызывают воспаление и дисфункцию эндотелия, а белок оболочки gp120 стимулирует выработку эндотелина, что усиливает процесс атерогенеза [9, 10].

Исследования *in vitro* и *in vivo*, проведённые с использованием эндотелиоцитов микрососудов человека и крыс, показали, что адгезия лейкоцитов к эндотелию избирательно активируется действием Tat и фактором некроза опухолей (TNF) [11]. В исследовании, проведённом S. Dhawan и соавт. [11] с использованием эндотелиальных клеток пупочной вены человека, обнаружено, что Tat индуцирует экспрессию E-селектина, молекул клеточной адгезии ICAM-1 и VCAM-1.

В работе D. Wang и соавт. [12] на эндотелиальных клетках коронарных артерий человека и тканях сердца макаки-резус показано, что Nef способствует дисфункции эндотелия по двум различным путям: 1) оксидаза-зависимый механизм, приводящий к апоптозу эндотелиальных клеток; 2) экспрессия моноцитарного хемоаттрактантного протеина-1 (MCP-1) через универсальный фактор транскрипции NF-κB. Кроме того, установлено, что gp120 при наличии TNF обуславливает эндотелиальную дисфункцию путём снижения экспрессии синтазы оксида азота (NOS) и повышения экспрессии ICAM-1.

Таким образом, активация и дисфункция эндотелия служат пусковым механизмом для последующих звеньев патогенеза атеросклероза, включающих вазоконстрикцию, пролиферацию гладкомышечных клеток, агрегацию тромбоцитов, адгезию лейкоцитов, окисление липопротеинов низкой плотности и активацию матриксных металлопротеиназ. Все вышеописанные компоненты в совокупности инициируют атерогенез и, как следствие, развитие ССЗ.

Хроническое воспаление при ВИЧ-инфекции

Иммунная система играет важную роль в развитии и прогрессировании атеросклероза у ВИЧ-инфицированных пациентов. У ВИЧ-положительных пациентов обнаруживаются более высокие концентрации маркеров воспаления, в частности С-реактивного белка, IL-6 и TNF, по сравнению с неинфицированными пациентами [13]. Риск развития острого инфаркта миокарда у больных с ВИЧ-инфекцией и повышенной концентрацией С-реактивного белка более чем в 4 раза выше по сравнению с ВИЧ-отрицательными пациентами [14]. Ряд маркеров иммунной активации, включая белок, клеточный рецептор CD163, хемокин CXCL10, мембранный гликозилфосфатидилинозитол-связанный белок CD14 и мембранный белок суперсемейства иммуноглобулинов, повышены у ВИЧ-инфицированных и являются независимыми предикторами нестабильности коронарной бляшки [15]. Высокие концентрации IL-6, растворимых рецепторов TNF типов I и II, соотношение кинуренина и триптофана, а также концентрация D-димера через 1 год после начала АРТ коррелировали с риском острого инфаркта миокарда и инсульта [16]. Предполагается, что ВИЧ изменяет баланс различных подтипов иммунных клеток, преимущественно моноцитов и CD4+ Т-клеток, в сторону провоспалительной и проатеросклеротической активности [14]. Остаточный риск развития ИБС сохраняется при достижении полной супрессии вируса на фоне АРТ в связи с остаточным уровнем воспалительных и иммунных реакций, в том числе с участием нейтрофилов [8, 9].

Нейтрофильные внеклеточные ловушки (NETs), относительно новый объект исследований у пациентов с ИБС, представляют собой хроматиновые структуры, участвующие в захвате патогенов из межклеточного пространства [17]. В экспериментальной клеточной линии показано, что воздействие NETs на ВИЧ-1-инфицированные макрофаги приводило к значительному ингибированию

вирусной репликации [17]. Однако недавно было установлено, что NETs связаны с многочисленными проатерогенными и протромботическими эффектами, которые вносят вклад в атерогенез [18]. Предполагается, что NETs непосредственно вызывают дисфункцию эндотелия путём активации и повреждения эндотелиальных клеток. В исследовании J.S. Knight и соавт. [19] показано, что ингибирование PAD4, одного из факторов формирования NETs, предотвращает их образование, что уменьшает размер атеросклеротической бляшки в мышинной модели атеросклероза.

Значительное количество данных свидетельствует о том, что нейтрофилы и нейтрофильные медиаторы воспаления участвуют в тромбообразовании. Так, NETs способствуют выработке тромбина, а активированные тромбоциты могут самостоятельно вызывать образование NETs, тем самым замыкая патофизиологический круг избыточной активации нейтрофилов [18]. Кроме того, NETs содержат протромботические молекулы, такие как тканевой фактор (ТФ), фактор XII, гистоны H3 и H4, фибриноген, и эти молекулы способствуют тромбообразованию. NETs и фибриновая сетка, которую они могут образовывать, также служат каркасом, удерживающим тромбоциты и эритроциты. Тем не менее большинство доказательств NETs-зависимого тромбоза получено на животных, а работы *in vitro* в основном сосредоточены на некоторых компонентах NETs, которые по отдельности могут оказывать более сильные прокоагулянтные эффекты по сравнению с полноценной структурой NETs [19].

Бактериальная транслокация при ВИЧ-инфекции

На ранних стадиях ВИЧ-инфекции массовое истощение CD4+ Т-лимфоцитов желудочно-кишечного тракта, особенно Th17-клеток, и сопутствующие нарушения целостности эпителия приводят к резкому повышению проницаемости кишечника и транслокации бактериальных антигенов в системный кровоток [20]. Возникающая в результате иммунного ответа системная воспалительная реакция связана с клиническим прогрессированием ВИЧ и возникновением сопутствующих заболеваний, не связанных с иммунодефицитом [21]. У пациентов, получающих АРТ, состав микробиома кишечника изменяется по сравнению с таковым у неинфицированных лиц, что предполагает влияние провоспалительного компонента со стороны бактериальной флоры желудочно-кишечного тракта независимо от эффективности АРТ и уровня вирусной нагрузки [22].

Микробная транслокация служит ещё одним механизмом, который может потенциально способствовать атерогенезу, связанному с ВИЧ-инфекцией [23, 24]. Однако лечение, направленное на этот механизм, включая назначение рифаксимины, пробиотиков и месалазина, не привело к последовательному снижению концентрации маркеров воспаления или активации Т-лимфоцитов [23]. Окончательная роль микробной транслокации из кишечника при ВИЧ-ассоциированной ИБС остаётся неясной и требует дополнительных исследований.

Коагулопатия ВИЧ-инфицированных пациентов

Среди нарушений в системе свёртывания крови при ВИЧ-инфекции наиболее часто встречаются повышенные концентрации D-димера, фибриногена, фактора VII, фактора фон Виллебранда, растворимого тромбомодулина и ТФ. Высокие концентрации D-димера и ТФ у пациентов с ВИЧ были ассоциированы с ростом риска смерти от ССЗ [25]. Отдельные маркёры сдвига гемостаза в сторону гиперкоагуляции чаще встречаются у ВИЧ-инфицированных пациентов, для которых характерна низкая концентрация протеина С и высокая — фактора VII, а также у пациентов с более высокой концентрацией антикардиолипиновых и антипротромбиновых антител [26, 27]. Кроме того, ВИЧ обуславливает постоянную активацию тромбоцитов, что может способствовать атерогенезу и повышать риски тромбоза в целом.

В исследовании FRAM были выявлены повышенные концентрации фибриногена у пациентов с ВИЧ независимо от приема АРТ [28]. Фибриноген — один из белков острой фазы, участвующий в каскаде коагуляции и связанный с агрегацией тромбоцитов и атеросклерозом. Фибриноген также активирует выработку провоспалительных цитокинов и активацию NF-κB через взаимодействие с рецепторами CD11b/CD18 на клетках миелоидного ростка [27]. Повышенные концентрации фактора фон Виллебранда также были зарегистрированы у пациентов с ВИЧ-инфекцией, что свидетельствует о продолжающейся дисфункции/активации эндотелиоцитов [29]. Хотя для этого фактора не установлено прямой связи со смертностью при ВИЧ-инфекции, он может усиливать образование пристеночных тромбов и способствовать адгезии тромбоцитов. Концентрация фактора фон Виллебранда в плазме крови напрямую связана с уровнем виремии и обратно пропорциональна количеству CD4+ Т-клеток, и поэтому она снижается на фоне АРТ [30].

Компоненты внутреннего и внешнего путей гемостаза обсуждаются в качестве вероятных механизмов, связывающих системную воспалительную реакцию и нарушения коагуляции при ВИЧ-инфекции [31].

Тканевой фактор играет одну из ключевых ролей во внешнем пути гемостаза. Так, активация внешнего каскада свёртывания крови начинается с связывания ТФ с фактором VIIa, который катализирует фактор X в Xa, что приводит к активации протромбинового комплекса и образованию тромбина с дальнейшим формированием фибрина из фибриногена. Экспрессия ТФ может быть вызвана множеством механизмов, включая воздействие на клетки воспалительных цитокинов, в том числе Toll-подобных рецепторов (TLR). Белки ВИЧ могут непосредственно активировать TLR7 и TLR8, а воздействие моноцитов на некомпетентный к репликации ВИЧ-1 приводит к увеличению экспрессии ТФ на клеточной поверхности моноцитов [32]. Повреждение желудочно-кишечного тракта у ВИЧ-инфицированных пациентов приводит к повышению содержания циркулирующих микробных продуктов, которые также могут вызывать экспрессию ТФ, активацию моноцитов [24]. При этом доля

моноцитов, экспрессирующих ТФ, остаётся повышенной у пациентов, получающих АРТ, и коррелирует с виремией и концентрацией D-димера, IL-6 и фактора фон Виллебранда в плазме. ТФ и активация внешнего пути свёртывания крови также могут способствовать воспалению через рецепторы, активируемые протеазами (PARs) [33, 34]. Комплекс ТФ–фактор VIIa может связываться с PAR-2, индуцируя провоспалительные цитокины и экспрессию молекул адгезии на эндотелиальных клетках и моноцитах [34]. Тромбин также может активировать PARs, вызывая секрецию провоспалительных цитокинов, что предполагает наличие связи между хроническим воспалением и нарушением коагуляции при участии ТФ-опосредованного звена гемостаза у пациентов с ВИЧ-инфекцией [35].

Таким образом, ИБС у ВИЧ-инфицированных пациентов является результатом ряда взаимодействий, вызывающих воспаление, дисфункцию эндотелия и нарушения коагуляции, что в конечном итоге приводит к развитию атеросклероза [36] (рис. 1).

ОСОБЕННОСТИ АТЕРОСКЛЕРОТИЧЕСКОГО ПОРАЖЕНИЯ КРОНАРНЫХ АРТЕРИЙ ПРИ ВИЧ-ИНФЕКЦИИ

Коронарный кальций, измеренный с помощью нативной компьютерной томографии (КТ), является мощным предиктором ССС у пациентов с ИБС и широко изучался в общей популяции [37]. M. Peyracchia с соавт. [38] обнаружили статистически значимые различия структуры коронарных артерий у ВИЧ-положительных и ВИЧ-отрицательных лиц: у ВИЧ-инфицированных пациентов чаще обнаруживали некальцифицированные коронарные бляшки, также у таких пациентов чаще выявляли ремоделирование коронарных артерий. Данная особенность важна при выборе метода обследования этой группы пациентов: коронарная КТ-ангиография обеспечивает визуализацию как кальцинированных, так и некальцинированных компонентов атеросклеротической бляшки, в отличие от нативной КТ. Тем не менее в настоящее время КТ-ангиографию не рекомендуют для скрининга у бессимптомных лиц [37]. Это касается и определения воспалительных биологических маркёров в крови, поскольку ценность таких измерений для стратификации риска ССС при ВИЧ на данный момент неясна [37].

J. Lo и соавт. [39] исследовали степень субклинического атеросклероза и связь традиционных и нетрадиционных факторов риска с ранним атеросклеротическим заболеванием с помощью коронарной КТ-ангиографии. У ВИЧ-инфицированных пациентов выявлена более высокая распространённость коронарного атеросклероза, чем у лиц, не инфицированных ВИЧ (59% против 34%; $p=0,02$), более высокий объём коронарных бляшек (55,9 (0–207,7) мкл против 0 (0–80,5) мкл; $p=0,02$), большее количество коронарных сегментов с бляшкой (1 (0–3) сегмент против

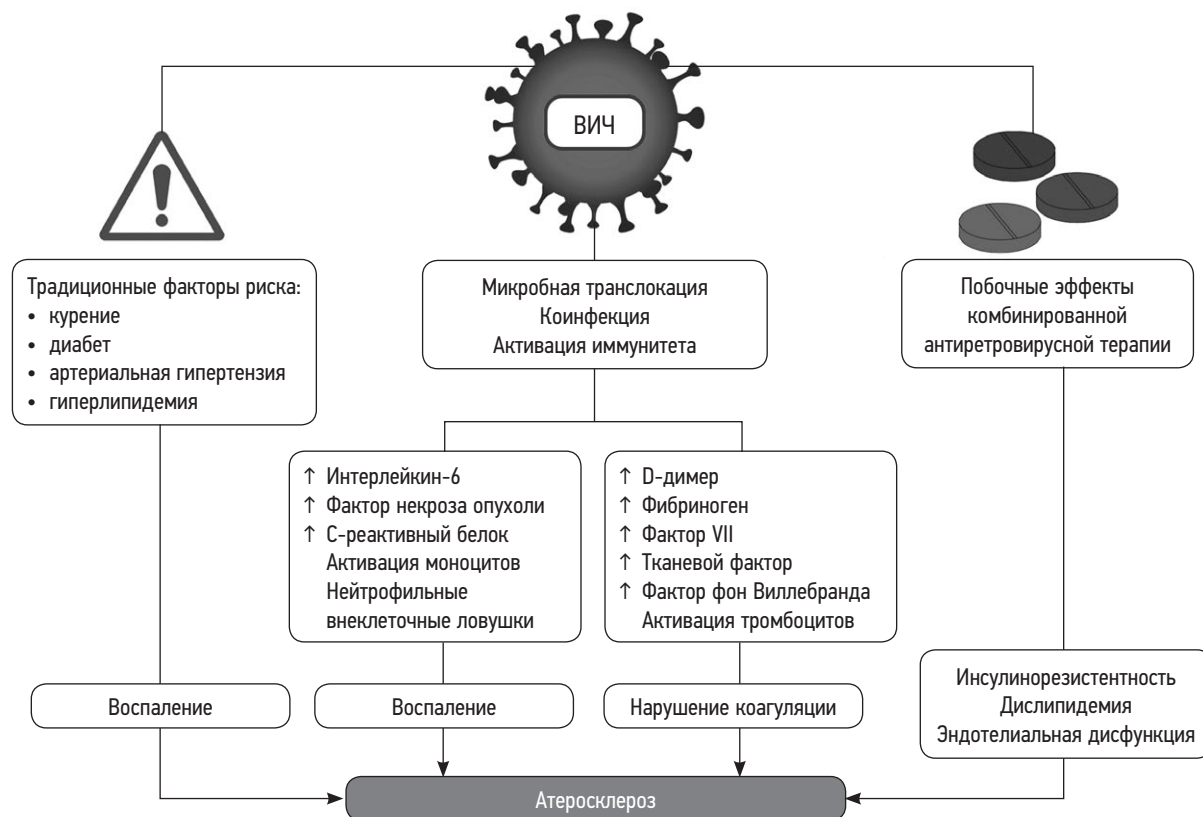


Рис. 1. Этиопатогенез ВИЧ-ассоциированной ишемической болезни сердца.

Fig. 1. Etiopathogenesis of HIV-associated coronary heart disease.

0 (0–1) сегментов; $p=0,03$) и более высокий индекс коронарного кальция (индекс Агастона) (46% против 25%; $p=0,04$). Объем атеросклеротической бляшки и количество сегментов коронарных артерий, поражённых атеросклеротическим процессом, показали прямую корреляцию с длительностью ВИЧ-инфекции.

Интересно, что не только атеросклероз сосудов является причиной ССС у ВИЧ-инфицированных пациентов, хотя это и весьма значимый механизм. Помимо ускоренного атеросклероза, описано несколько типов васкулопатии: ВИЧ-ассоциированный васкулит, гиперплазия интимы неатеросклеротического генеза, а также болезнь мелких сосудов [40].

Показано [37, 41], что у ВИЧ-инфицированных лиц статины снижают уровень холестерина, оказывают иммуномодулирующее действие, стабилизируют коронарные атеросклеротические бляшки и даже вызывают регрессию бляшек. В настоящее время продолжается проспективное, рандомизированное, плацебо-контролируемое исследование REPRIEVE (A5332) (The Randomized Trial to Prevent Vascular Events), основной целью которого является определение влияния питавастатина в дозе 4 мг в день на риск развития ССС у людей с ВИЧ-инфекцией. На сегодняшний день REPRIEVE зарегистрировано более 7500 участников, стабильно получающих АРТ (120 центров в 11 странах мира), что позволило сформировать разнообразную и репрезентативную выборку пациентов с ВИЧ-инфекцией [41].

Кроме терапии статинами, другие стратегии потенциального снижения риска ССС при ВИЧ включают антитромботические препараты, однако их применение не оценивали в проспективных исследованиях, предназначенных для оценки ССС [37]. Данные по применению аспирина для первичной профилактики ССС у пациентов с ВИЧ-инфекцией в настоящее время противоречивы, необходимы дальнейшие исследования [37].

Авторы работы [37] считают, что сахарный диабет и артериальную гипертензию следует лечить в соответствии с рекомендациями для населения в целом, поскольку недостаточно данных, чтобы рекомендовать особый подход к ВИЧ-инфицированным пациентам.

ОСОБЕННОСТИ ОСТРОГО КОРОНАРНОГО СИНДРОМА У ПАЦИЕНТОВ С ВИЧ-ИНФЕКЦИЕЙ

У пациентов с ВИЧ-инфекцией, перенёсших острый коронарный синдром (ОКС), такой как ИМ с подъёмом сегмента ST (ИМпST) и ИМ без подъёма сегмента ST (ИМбпST), как правило, ниже общее количество атеросклеротических бляшек коронарных артерий, наиболее часто встречается поражение одного сосуда и более высока встречаемость поражения проксимальных сегментов сосудов, чем у неинфицированных

ного человека [42, 43]. Классические атероматозные бляшки у ВИЧ-положительных пациентов могут отсутствовать, причиной ОКС также является тромбоз артерий [44].

Согласно данным R. Perelló с соавт. [45], у пациентов с ВИЧ-инфекцией чаще встречался ИМпST, тогда как у неинфицированных лиц преобладали ИМбпST и нестабильная стенокардия ($p < 0,001$). Кроме того, катетеризацию сердца чаще выполняли у ВИЧ-инфицированных пациентов ($p < 0,01$).

Согласно данным исследования J. Nadel и соавт. [46], включавшего 32 ВИЧ-позитивных пациента и 65 ВИЧ-отрицательных пациентов (контроль), у лиц с ВИЧ частота появления некальцинированных бляшек была выше ($0,8 \pm 1,5$ против $0,3 \pm 0,7$, $p = 0,03$) по сравнению с контрольной группой. При медиане наблюдения 38 мес пациенты с ВИЧ-инфекцией имели более высокий риск развития ОКС (16% против 3%, $p < 0,04$) по сравнению с группой контроля.

В исследовании M. Peurascchia с соавт. [38] было включено 66 пациентов с ВИЧ-инфекцией и 120 пациентов без ВИЧ-инфекции, всем участникам проводили внутрисосудистое ультразвуковое исследование, которое показало меньшее количество бляшек (71% против 75%, $p < 0,001$) и более высокую распространённость гиперэхогенных некальцифицированных бляшек (100% против 35%, $p < 0,05$) у пациентов с ВИЧ-инфекцией. Кроме того, у таких пациентов с количеством CD4-клеток $< 200/\text{мм}^3$ отмечена более высокая распространённость гипозоногенных бляшек ($p < 0,05$), более высокая частота неблагоприятных ССС (major adverse cardiovascular events, MACE) ($p < 0,05$), рецидивов ИМ ($p < 0,05$) и тромбоза стентов ($p < 0,05$).

ОСОБЕННОСТИ РЕВАСКУЛЯРИЗАЦИИ КРОНАРНЫХ АРТЕРИЙ

При планировании реваскуляризации коронарных артерий у пациентов с ВИЧ-инфекцией следует учитывать некоторые факторы. Так, у этих пациентов повышен риск тромбоза стента из-за повышения концентраций D-димера, фибриногена, фактора VII, фактора фон Виллебранда, растворимого тромбомодулина и ТФ [47]. Кроме того, у данной категории больных преобладает гиперкоагуляция из-за повышенной активации тромбоцитов [48]. Кроме того, как уже обсуждалось ранее, для пациентов с ВИЧ-инфекцией характерно персистирующее воспаление [37]. Эти факторы обуславливают повышенный риск тромбоза и рестеноза стента у данной категории лиц [49]. Более того, выявлено, что у пациентов с ВИЧ-инфекцией и ОКС внутрибольничная смертность выше, чем среди ВИЧ-отрицательных пациентов [50], поэтому ВИЧ-инфицированные нуждаются во вторичной профилактике ССЗ. Пациентам с ВИЧ-инфекцией и ОКС необходимы также корректная антитромбоцитарная и гиполипидемическая терапия и тщательный её мониторинг [49].

У пациентов с ВИЧ-инфекцией быстрое восстановление кровотока с помощью первичного чрескожного

коронарного вмешательства или тромболитической терапии является приоритетом, как и в общей популяции, однако потенциальные нарушения коагуляции и лекарственные взаимодействия могут препятствовать полноценному лечению в экстренных ситуациях. Использование стентов с лекарственным покрытием представляется безопасным и эффективным у больных с ОКС и ВИЧ-инфекцией, а также без неё [51].

X. Ren с соавт. [52] наблюдали 97 ВИЧ-инфицированных пациентов и 97 лиц без ВИЧ (контроль), перенёсших чрескожное коронарное вмешательство. В течение среднего периода наблюдения (3,1 года) у пациентов, которым были имплантированы стенты с лекарственным покрытием (DES), отмечена более низкая частота MACE по сравнению с теми, кому были имплантированы стенты без лекарственного покрытия (BMS), независимо от ВИЧ-статуса. Кроме того, у пациентов без ВИЧ с имплантированными DES было на 65% меньше MACE, а у таких же пациентов с ВИЧ — на 60% меньше MACE по сравнению с пациентами без ВИЧ-инфекции, которым были имплантированы BMS. Эти данные свидетельствуют о том, что лечение ВИЧ-инфицированных с помощью DES безопасно и эффективно.

Меньше данных можно найти в литературе об исходах после аортокоронарного шунтирования (АКШ) у пациентов с ВИЧ-инфекцией. Согласно работе V. Yanagawa и соавт. [53], у данной категории пациентов операция АКШ возможна, а периоперационные осложнения не отличаются от таковых у ВИЧ-отрицательных лиц.

G. Wollner и соавт. [54] провели ретроспективный анализ 16 ВИЧ-инфицированных пациентов, перенёсших АКШ с 2005 по 2018 год. Первичной конечной точкой исследования была выживаемость. Вторичными конечными точками послужили сердечно-сосудистая смерть, инсульт, ИМ и повторная реваскуляризация. Пациентов наблюдали в среднем в течение 49 мес (от 7 до 142 мес). Выживаемость составила 100 и 90% через 1 и 3 года после АКШ соответственно. Инсультов не было, ИМ и последующая повторная реваскуляризация наблюдались у 2 пациентов.

S. Dominici и M. Chello [55] проанализировали данные больных ВИЧ, которым была выполнена хирургическая реваскуляризация миокарда. ВИЧ-статус не был связан с различиями в операционной смертности, послеоперационном медиастините или лёгочных инфекционных осложнениях. Авторы пришли к выводу, что кардиохирургические операции можно считать безопасными для ВИЧ-положительных пациентов и сам по себе ВИЧ-статус не должен рассматриваться как противопоказание для кардиохирургических вмешательств и как фактор риска послеоперационной смертности или периоперационных осложнений.

Следует отметить, что, хотя в целом чрескожное коронарное вмешательство, а также АКШ являются безопасными и эффективными методами реваскуляризации, они сопряжены с риском более высокой частоты повторной реваскуляризации в долгосрочной перспективе [49].

АТЕРОСКЛЕРОЗ У ПАЦИЕНТОВ С ВИЧ-ИНФЕКЦИЕЙ

Отмечено ускорение процессов атерогенеза вследствие ВИЧ-инфекции [3, 36, 56]. В качестве возможных причин обсуждаются как непосредственное действие ВИЧ, так и другие факторы, характерные для данных больных: побочные эффекты АРТ, злоупотребление наркотиками, связанная с ВИЧ сопутствующая патология (дислипидемия, оппортунистические инфекции, заболевания почек и др.). Кроме специфических факторов риска у пациентов с ВИЧ-инфекцией могут присутствовать и традиционные — курение, гиподинамия, ожирение, гиперхолестеринемия.

Наиболее вероятным механизмом, при помощи которого АРТ увеличивает риск ССЗ, является повышение содержания липидов в крови. Повышение содержания липопротеинов низкой плотности (ЛПНП) ингибиторами протеазы, вероятнее всего, обусловлено увеличением абсорбции холестерина, а не его синтеза [57]. В то время как некоторые препараты для АРТ повышают уровень ЛПНП, другие, особенно первые поколения ингибиторов протеазы, вызывают гипертриглицеридемию [36]. Новые ингибиторы протеазы, а также ингибитор интегразы ралтегравир и ингибитор проникновения вируса маравирок оказывают благоприятное воздействие на концентрацию липидов, особенно по сравнению с более «старыми» препаратами АРТ [36]. Такие препараты также могут повышать риск развития атеросклеротических ССЗ за счёт возникновения инсулинорезистентности и липодистрофии. Было показано, что НИОТ абакавир связан с повышением риска ИМ, возможно вследствие усиления реактивности тромбоцитов и возникновения дисфункции эндотелия [36].

Следует отметить, что разные препараты для лечения ВИЧ-инфекции обладают разной степенью влияния на липидный обмен. Так, более старые ингибиторы протеазы (индинавир, саквинавир и ритонавир) часто ассоциируются с дислипидемией [58], тогда как более новые (атазанавир/ритонавир, дарунавир/ритонавир) могут приводить к существенно меньшему повышению концентрации липидов [59]. Старые НИОТ, такие как ставудин и зидовудин, в сочетании с ИП, как правило, также приводили к дислипидемии [60]. Другие старые НИОТ, такие как ламивудин и абакавир, не оказывают существенного влияния на липиды [61]. Эфавиренз является единственным НИОТ, который имеет побочный эффект в виде небольшого повышения уровня ЛПНП по сравнению с другими НИОТ, такими как невирапин и рилпивирин [62]. Ингибиторы интегразы, включая ралтегравир, долутегравир и биктегравир, в настоящее время являются рекомендуемой начальной АРТ первой линии, отчасти из-за отсутствия значительного воздействия на липиды [63].

При дислипидемии у пациента следует оценивать и другие факторы, не связанные с ВИЧ: питание, уровень физической активности, принимаемые лекарства и сопутствующие заболевания, такие как ожирение, гипотиреоз, гипогонадизм и сахарный диабет. В первую очередь в качестве дополнительного обследования пациента

с дислипидемией и ВИЧ-инфекцией рекомендуются оценка функции щитовидной железы (тиреотропный гормон) и скрининг на наличие сахарного диабета, поскольку эти факторы могут влиять на липидный профиль [62].

ЛЕЧЕНИЕ ДИСЛИПИДЕМИИ ПРИ ВИЧ-ИНФЕКЦИИ

Ведение дислипидемии у ВИЧ-инфицированных пациентов не слишком отличается от такового у людей без ВИЧ-инфекции, однако есть несколько особенностей. Основные принципы терапии:

- рекомендации по скринингу на дислипидемию: проводить до начала АРТ, через 1–3 мес после начала АРТ и далее каждые 6–12 мес [64];
- показания к началу лечения определяются так же, как и у пациентов без ВИЧ-инфекции, и с учётом сердечно-сосудистого риска [65];
- целевой уровень ЛПНП зависит от расчета 10-летнего риска ССС [64];
- варианты лечения дислипидемии у людей с ВИЧ-инфекцией включают изменение образа жизни (улучшение питания, отказ от курения, увеличение физических нагрузок), коррекцию АРТ и начало медикаментозной терапии [36];
- фармакотерапия включает использование следующих препаратов: статинов, фибратов, эзетимиба, никотиновой кислоты (Ниацина®), омега-3 жирных кислот, ингибиторов пропротеиновой конвертазы субтилизин-кексинового типа 9 (PCSK9) и бемпедоевой кислоты [36];
- наиболее широко используемые препараты (статины) являются терапией первой линии для снижения ЛПНП. Использование статинов у ВИЧ-инфицированных пациентов требует осторожности, поскольку многие статины метаболизируются изоферментом цитохрома P450 CYP3A4, как и многие препараты АРТ, что повышает вероятность развития лекарственных взаимодействий. Например, симвастатин и ловастатин противопоказаны в сочетании с ингибиторами протеазы, так как уровни статина значительно повышаются, что может привести к токсичности. Аторвастатин в меньшей степени взаимодействует с ферментом, и дозы до 40 мг считаются безопасными. Более безопасными с точки зрения лекарственных взаимодействий считаются также препараты правастатин, флувастатин, питавастатин и розувастатин [36, 65]. Следует отметить, что статины, по-видимому, не влияют на концентрацию препаратов АРТ [36, 66].
- эзетимиб используется в качестве терапии второй линии у тех пациентов, кто не способен переносить высокие дозы статинов или не может достичь целевых уровней. В работе [67] изучали применение эзетимиба у пациентов с ВИЧ-инфекцией как в сочетании с терапией статинами, так и в монотерапии. Было обнаружено, что эзетимиб в качестве дополнения к терапии статинами является эффективным вариантом лечения, который приводит

к дополнительному снижению уровня холестерина ЛПНП и сокращению риска атеросклеротических ССЗ, не вызывая при этом серьёзных побочных эффектов. Преимуществами эзетимиба являются его хорошая переносимость, известная синергия со статинами и отсутствие лекарственного взаимодействия с цитохромом P450 CYP3A4;

- при гипертриглицеридемии на фоне ВИЧ-инфекции рекомендуют лечение фибратами и омега-3 жирными кислотами в случае повышения концентрации триглицеридов >500 мг/дл, которая не поддаётся снижению путём изменения образа жизни или изменений в АРТ [68].

ЗАКЛЮЧЕНИЕ

Лечение ВИЧ-ассоциированной сердечно-сосудистой патологии — новый и очень актуальный раздел междисциплинарной кардиологии и терапии. Различные аспекты влияния ВИЧ-инфекции на возникновение и развитие кардиоваскулярной патологии диктуют необходимость дальнейшего тщательного изучения данной проблемы. ВИЧ-инфицированным людям крайне необходим своевременный сердечно-сосудистый скрининг как для выявления факторов риска, так и для ранней диагностики сердечно-сосудистых заболеваний и возможных осложнений. Выбор варианта антиретровирусной терапии у ВИЧ-положительных пациентов должен проводиться на основе мультидисциплинарного подхода с привлечением врачей-инфекционистов, терапевтов и кардиологов. Несмотря на имеющиеся данные о негативном влиянии такой терапии на развитие атеросклероза, необходимо продолжить дальнейшую детальную разработку более совершенной терапии сердечно-сосудистых заболеваний, а не отказываться от антиретровирусной терапии ввиду высокой опасности ВИЧ-инфекции. Повышенный риск развития сердечно-сосудистых заболеваний у пациентов с ВИЧ предопределяет необходимость внедрения активных мер

по первичной и вторичной профилактике сердечно-сосудистой патологии у данной категории пациентов.

ДОПОЛНИТЕЛЬНАЯ ИНФОРМАЦИЯ

Источник финансирования. Авторы заявляют об отсутствии внешнего финансирования при проведении исследования.

Конфликт интересов. Авторы декларируют отсутствие явных и потенциальных конфликтов интересов, связанных с публикацией настоящей статьи.

Вклад авторов: А.М. Алиева — идея рукописи, поиск литературных источников, написание статьи, окончательное редактирование рукописи; М.А. Батов, Э.А. Скрипниченко — редактирование текста; Н.В. Теплова — кооперация авторского состава, редактирование текста; И.Е. Байкова, М.Ф. Ахмедова, И.А. Котикова, А.А. Меликулов — поиск литературных источников; Р.К. Валиев — научное консультирование; И.Г. Никитин — редактирование текста, утверждение окончательного варианта рукописи. Все авторы внесли существенный вклад в разработку концепции, проведение исследования и подготовку статьи, прочли и одобрили финальную версию перед публикацией.

ADDITIONAL INFORMATION

Funding source. This study was not supported by any external sources of funding.

Competing interests. The authors declare that they have no competing interests.

Author's contribution: A.M. Alieva, conception, search for literary sources, manuscript writing, and final editing; M.A. Batov, E.A. Skripnichenko, manuscript editing; N.V. Teplova, collaboration of authors, manuscript editing; I.E. Baykova, M.F. Akhmedova, I.A. Kotikova, A.A. Melikulov, search for literary sources; R.K. Valiev, scientific advice; I.G. Nikitin, manuscript editing, approval of the final manuscript. All authors made a substantial contribution to the conception of the work, acquisition, analysis, interpretation of data for the work, drafting and revising the work, final approval of the version to be published and agree to be accountable for all aspects of the work.

СПИСОК ЛИТЕРАТУРЫ

1. Malebranche D. HIV care has improved dramatically—but not for everyone // *Nature*. 2022. Vol. 605, N 7910. P. S24–S25. doi: 10.1038/d41586-022-01350-6
2. Покровский В.В., Улумбекова Г.Э., Петрачков И.В. Организация медицинской помощи при инфекции, вызываемой вирусом иммунодефицита человека // ОРГЗДРАВ: новости, мнения, обучение. Вестник ВШОУЗ. 2022. Т. 8, № 2. С. 108–130. doi: 10.33029/2411-8621-2022-8-2-108-130
3. Patel A.A., Budoff M.J. Coronary artery disease in patients with HIV infection: an update // *Am J Cardiovasc Drugs*. 2021. Vol. 21, N 4. P. 411–417. doi: 10.1007/s40256-020-00451-9
4. Shah A.S.V., Stelzle D., Lee K.K., et al. Global burden of atherosclerotic cardiovascular disease in people living with HIV: systematic review and meta-analysis // *Circulation*. 2018. Vol. 138, N 11. P. 1100–1112. doi: 10.1161/circulationaha.117.033369
5. Triant V.A., Lee H., Hadigan C., Grinspoon S.K. Increased acute myocardial infarction rates and cardiovascular risk factors among

- patients with human immunodeficiency virus disease // *J Clin Endocrinol Metab*. 2007. Vol. 92, N 7. P. 2506–2512. doi: 10.1210/jc.2006-2190
6. Freiberg M.S., Chang C.C., Kuller L.H., et al. HIV infection and the risk of acute myocardial infarction // *JAMA Intern Med*. 2013. Vol. 173, N 8. P. 614–622. doi: 10.1001/jamainternmed.2013.3728
7. Durand M., Sheehy O., Baril J.G., et al. Association between HIV infection, antiretroviral therapy, and risk of acute myocardial infarction: a cohort and nested case-control study using Quebec's public health insurance database // *J Acquir Immune Defic Syndr*. 2011. Vol. 57, N 3. P. 245–253. doi: 10.1097/QAI.0b013e31821d33a5
8. Jong E., Louw S., van Gorp E.C., et al. The effect of initiating combined antiretroviral therapy on endothelial cell activation and coagulation markers in South African HIV-infected individuals // *Thromb Haemost*. 2010. Vol. 104, N 6. P. 1228–1234. doi: 10.1160/TH10-04-0233
9. Arildsen H., Sørensen K.E., Ingerslev J.M., et al. Endothelial dysfunction, increased inflammation, and activated coagulation

- in HIV-infected patients improve after initiation of highly active antiretroviral therapy // *HIV Med.* 2013. Vol. 14, N 1. P. 1–9. doi: 10.1111/j.1468-1293.2012.01027.x
- 10.** Neuhaus J., Jacobs D.R. Jr, Baker J.V., et al. Markers of inflammation, coagulation, and renal function are elevated in adults with HIV infection // *J Infect Dis.* 2010. Vol. 201, N 12. P. 1788–1795. doi: 10.1086/652749
- 11.** Dhawan S., Puri R.K., Kumar A., et al. Human immunodeficiency virus-1-tat protein induces the cell surface expression of endothelial leukocyte adhesion molecule-1, vascular cell adhesion molecule-1, and intercellular adhesion molecule-1 in human endothelial cells // *Blood.* 1997. Vol. 90, N 4. P. 1535–1544. doi: 10.1182/blood.V90.4.1535
- 12.** Wang D., Melancon J.K., Verbese J., et al. Microvascular endothelial dysfunction and enhanced thromboxane and endothelial contractility in patients with HIV // *J AIDS Clin Res.* 2013. Vol. 4, N 12. P. 267. doi: 10.4172/2155-6113.1000267
- 13.** Tawakol A., Ishai A., Li D., et al. Association of arterial and lymph node inflammation with distinct inflammatory pathways in human immunodeficiency virus infection // *JAMA Cardiol.* 2017. Vol. 2, N 2. P. 163–171. doi: 10.1001/jamacardio.2016.4728
- 14.** Falcão M. da C., Zírpoli J.C., Albuquerque V.M., et al. Association of biomarkers with atherosclerosis and risk for coronary artery disease in patients with HIV // *Arq Bras Cardiol.* 2012. Vol. 99, N 5. P. 971–978. doi: 10.1590/s0066-782x2012005000093
- 15.** Sandler N.G., Wand H., Roque A., et al. Plasma levels of soluble CD14 independently predict mortality in HIV infection // *J Infect Dis.* 2011. Vol. 203, N 6. P. 780–790. doi: 10.1093/infdis/jiq118
- 16.** Qi Q., Hua S., Clish C.B., et al. Plasma tryptophan-kynurenine metabolites are altered in human immunodeficiency virus infection and associated with progression of carotid artery atherosclerosis // *Clin Infect Dis.* 2018. Vol. 67, N 2. P. 235–242. doi: 10.1093/cid/ciy053
- 17.** Doring Y., Soehnlein O., Weber C. Neutrophil extracellular traps in atherosclerosis and atherothrombosis // *Circ Res.* 2017. Vol. 120, N 4. P. 736–743. doi: 10.1161/circresaha.116.309692
- 18.** Mojoli A., Goncalves B.S., Temerozo J.R., et al. Neutrophil extracellular traps from healthy donors and HIV-1-infected individuals restrict HIV-1 production in macrophages // *Sci Rep.* 2020. Vol. 10, N 1. P. 19603. doi: 10.1038/s41598-020-75357-2
- 19.** Knight J.S., Luo W., O'Dell A.A., et al. Peptidylarginine deiminase inhibition reduces vascular damage and modulates innate immune responses in murine models of atherosclerosis // *Circ Res.* 2014. Vol. 114, N 6. P. 947–956. doi: 10.1161/circresaha.114.303312
- 20.** Ishizaki A., Bi X., Nguyen L.V., et al. Effects of short-term probiotic ingestion on immune profiles and microbial translocation among HIV-1-infected Vietnamese children // *Int J Mol Sci.* 2017. Vol. 18, N 10. P. 2185. doi: 10.3390/ijms18102185
- 21.** Tincati C., Douek D.C., Marchetti G. Gut barrier structure, mucosal immunity and intestinal microbiota in the pathogenesis and treatment of HIV infection // *AIDS Res.* 2016. Vol. 13, P. 19. doi: 10.1186/s12981-016-0103-1
- 22.** Ouyang J., Zaongo S.D., Zhang X., et al. Microbiota-mediated immunity abnormalities facilitate hepatitis b virus co-infection in people living with HIV: a review // *Front Immunol.* 2022. Vol. 12, P. 755890. doi: 10.3389/fimmu.2021.755890
- 23.** El-Far M., Tremblay C.L. Gut microbial diversity in HIV infection post combined antiretroviral therapy: a key target for prevention of cardiovascular disease // *Curr Opin HIV AIDS.* 2018. Vol. 13, N 1. P. 38–44. doi: 10.1097/COH.0000000000000426
- 24.** Wang Z., Qi Q. Gut microbial metabolites associated with HIV infection // *Future Virol.* 2019. Vol. 14, N 5. P. 335–347. doi: 10.2217/fvl-2019-0002
- 25.** Hileman C.O., Longenecker C.T., Carman T.L., et al. Elevated D-dimer is independently associated with endothelial dysfunction: a cross-sectional study in HIV-infected adults on antiretroviral therapy // *Antivir Ther.* 2012. Vol. 17, N 7. P. 1345–1349. doi: 10.3851/imp2297
- 26.** Sinha A., Ma Y., Scherzer R., et al. Role of T-cell dysfunction, inflammation, and coagulation in microvascular disease in HIV // *J Am Heart Assoc.* 2016. Vol. 5, N 12. P. e004243. doi: 10.1161/jaha.116.004243
- 27.** Getawa S., Adane T. Coagulation parameters in human immunodeficiency virus infected patients: a systematic review and meta-analysis // *AIDS Res Treat.* 2022. Vol. 2022. P. 6782595. doi: 10.1155/2022/6782595
- 28.** Tien P.C., Benson C., Zolopa A.R., et al. The study of fat redistribution and metabolic change in HIV infection (FRAM): methods, design, and sample characteristics // *Am J Epidemiol.* 2006. Vol. 163, N 9. P. 860–869. doi: 10.1093/aje/kwj111
- 29.** Madden E., Lee G., Kotler D.P., et al. Association of antiretroviral therapy with fibrinogen levels in HIV-infection // *AIDS.* 2008. Vol. 22, N 6. P. 707–715. doi: 10.1097/qad.0b013e3282f560d9
- 30.** Graham S.M., Nance R.M., Chen J., et al. Elevated plasma von willebrand factor levels are associated with subsequent ischemic stroke in persons with treated HIV infection // *Open Forum Infect Dis.* 2021. Vol. 8, N 11. P. ofab521. doi: 10.1093/ofid/ofab521
- 31.** Funderburg N.T. Markers of coagulation and inflammation often remain elevated in ART-treated HIV-infected patients // *Curr Opin HIV AIDS.* 2014. Vol. 9, N 1. P. 80–86. doi: 10.1097/coh.000000000000019
- 32.** Siddiqui M.A., Yamashita M. Toll-like receptor (TLR) signaling enables cyclic GMP-AMP synthase (cGAS) sensing of HIV-1 infection in macrophages // *mBio.* 2021. Vol. 12, N 6. P. e0281721. doi: 10.1128/mBio.02817-21
- 33.** Hurley A., Smith M., Karpova T., et al. Enhanced effector function of CD8(+) T cells from healthy controls and HIV-infected patients occurs through thrombin activation of protease-activated receptor 1 // *J Infect Dis.* 2013. Vol. 207, N 4. P. 638–650. doi: 10.1093/infdis/jis730
- 34.** Antoniak S., Owens A.P., Baunacke M., et al. PAR-1 contributes to the innate immune response during viral infection // *J Clin Invest.* 2013. Vol. 123, N 3. P. 1310–1322. doi: 10.1172/jci66125
- 35.** Khawaja A.A., Taylor K.A., Lovell A.O., et al. HIV antivirals affect endothelial activation and endothelial-platelet crosstalk // *Circ Res.* 2020. Vol. 127, N 11. P. 1365–1380. doi: 10.1161/circresaha.119.316477
- 36.** Алиева А.М., Созыкин А.В., Лялина В.В., и др. Современный взгляд на проблему атеросклероза у пациентов с ВИЧ-инфекцией // *Кардиологический вестник.* 2022. Т. 17, № 2. С. 25–32. doi: 10.17116/Cardiobulletin20221702125
- 37.** Feinstein M.J., Hsue P.Y., Benjamin L.A., et al. Characteristics, prevention, and management of cardiovascular disease in people living with HIV: a scientific statement from the American Heart Association // *Circulation.* 2019. Vol. 140, N 2. P. e98–e124. doi: 10.1161/cir.0000000000000695
- 38.** Peyracchia M., De Lio G., Montrucchio C., et al. Evaluation of coronary features of HIV patients presenting with ACS: the CUORE, a multicenter study // *Atherosclerosis.* 2018. Vol. 274. P. 218–226. doi: 10.1016/j.atherosclerosis.2018.05.001
- 39.** Lo J., Abbara S., Shturman L., et al. Increased prevalence of subclinical coronary atherosclerosis detected by coronary computed tomography angiography in HIV-infected men // *AIDS.* 2010. Vol. 24, N 2. P. 243–253. doi: 10.1097/qad.0b013e328333ea9e

40. Laurent C., Marcal A.L., Prieto-González S., et al. HIV-associated vasculitis. Part II: Histologic and angiographic diagnostic reconfirmation after an uncontrolled HIV infection and fatal outcome // *Clin Exp Rheumatol*. 2019. Suppl. 117, N 2. P. 151–152.
41. Fitch K.V., Fulda E.S., Grinspoon S.K. Statins for primary cardiovascular disease prevention among people with HIV: emergent directions // *Curr Opin HIV AIDS*. 2022. Vol. 17, N 5. P. 293–300. doi: 10.1097/coh.0000000000000752
42. O'Dwyer E.J., Bhamra-Ariza P., Rao S., et al. Lower coronary plaque burden in patients with HIV presenting with acute coronary syndrome // *Open Heart*. 2016. Vol. 3, N 2. P. e000511. doi: 10.1136/openhrt-2016-000511
43. Theodoropoulos K., Mennuni M., Sartori S., et al. Quantitative angiographic characterisation of coronary artery disease in patients with human immunodeficiency virus (HIV) infection undergoing percutaneous coronary intervention // *EuroIntervention*. 2017. Vol. 12, N 14. P. 1757–1765. doi: 10.4244/eij-d-15-00409
44. Becker A.C., Sliwa K., Stewart S., et al. Acute coronary syndromes in treatment-naïve black south africans with human immunodeficiency virus infection // *J Interv Cardiol*. 2010. Vol. 23, N 1. P. 70–77. doi: 10.1111/j.1540-8183.2009.00520.x
45. Perelló R., Calvo M., Miró O., et al. Clinical presentation of acute coronary syndrome in HIV infected adults: a retrospective analysis of a prospectively collected cohort // *Eur J Intern Med*. 2011. Vol. 22, N 5. P. 485–488. doi: 10.1016/j.ejim.2011.02.017
46. Nadel J., O'Dwyer E., Emmanuel S., et al. High-risk coronary plaque, invasive coronary procedures, and cardiac events among HIV-positive individuals and matched controls // *J Cardiovasc Comput Tomogr*. 2016. Vol. 10, N 5. P. 391–397. doi: 10.1016/j.jcct.2016.07.018
47. Vachiat A., McCutcheon K., Tsabedze N., et al. HIV and ischemic heart disease // *J Am Coll Cardiol*. 2017. Vol. 69, N 1. P. 73–82. doi: 10.1016/j.jacc.2016.09.979
48. Hauguel-Moreau M., Boccara F., Boyd A., et al. Platelet reactivity in human immunodeficiency virus infected patients on dual antiplatelet therapy for an acute coronary syndrome: the EVEREST-HIV study // *Eur Heart J*. 2017. Vol. 38, N 21. P. 1676–1686. doi: 10.1093/eurheartj/ehw583
49. McCutcheon K., Triantafyllis A.S., Van den Eynde J., et al. Coronary revascularization in patients with HIV // *Trends Cardiovasc Med*. 2022. Vol. 32, N 3. P. 163–169. doi: 10.1016/j.tcm.2021.02.006
50. Smilowitz N.R., Gupta N., Guo Y., et al. Influence of human immunodeficiency virus seropositive status on the in-hospital management and outcomes of patients presenting with acute myocardial infarction // *J Invasive Cardiol*. 2016. Vol. 28, N 10. P. 403–409.
51. Peyracchia M., Verardi R., Rubin S.R., et al. In-hospital and long-term outcomes of HIV-positive patients undergoing PCI according to kind of stent: a meta-analysis // *J Cardiovasc Med (Hagerstown)*. 2019. Vol. 20, N 5. P. 321–326. doi: 10.2459/jcm.0000000000000767
52. Ren X., Trilesskaya M., Kwan D.M., et al. Comparison of outcomes using bare metal versus drug-eluting stents in coronary artery disease patients with and without human immunodeficiency virus infection // *Am J Cardiol*. 2009. Vol. 104, N 2. P. 216–222. doi: 10.1016/j.amjcard.2009.03.036
53. Yanagawa B., Verma S., Dwivedi G., et al. Cardiac surgery in HIV patients: state of the Art // *Can J Cardiol*. 2019. Vol. 35, N 3. P. 320–325. doi: 10.1016/j.cjca.2018.11.006
54. Wollner G., Zimpfer D., Manduric M., et al. Outcomes of coronary artery bypass grafting in patients with human immunodeficiency virus infection // *J Card Surg*. 2020. Vol. 35, N 10. P. 2543–2549. doi: 10.1111/jocs.14828
55. Dominici C., Chello M. Impact of human immunodeficiency virus (HIV) infection in patients undergoing cardiac surgery: a systematic review // *Rev Cardiovasc Med*. 2020. Vol. 21, N 3. P. 411–418. doi: 10.31083/j.rcm.2020.03.104
56. Poznyak A.V., Bezsonov E.E., Borisov E.E., et al. Atherosclerosis in HIV patients: what do we know so far? // *Int J Mol Sci*. 2022. Vol. 23, N 5. P. 2504. doi: 10.3390/ijms23052504
57. Leyes P., Cofan M., González-Cordón A., et al. Increased cholesterol absorption rather than synthesis is involved in boosted protease inhibitor-associated hypercholesterolaemia // *AIDS*. 2018. Vol. 32, N 10. P. 1309–1316. doi: 10.1097/qad.0000000000001837
58. Mulligan K., Grunfeld C., Tai V.W., et al. Hyperlipidemia and insulin resistance are induced by protease inhibitors independent of changes in body composition in patients with HIV infection // *J Acquir Immune Defic Syndr*. 2000. Vol. 23, N 1. P. 35–43. doi: 10.1097/00126334-200001010-00005
59. Martinez E., Gonzalez-Cordon A., Ferrer E., et al. Early lipid changes with atazanavir/ritonavir or darunavir/ritonavir // *HIV Med*. 2014. Vol. 15, N 6. P. 330–338. doi: 10.1111/hiv.12121
60. Jain R.G., Furfine E.S., Pedneault L., et al. Metabolic complications associated with antiretroviral therapy // *Antiviral Res*. 2001. Vol. 51, N 3. P. 151–177. doi: 10.1016/s0166-3542(01)00148-6
61. Palacios R., Pérez-Hernández I.A., Martínez M.A., et al. Efficacy and safety of switching to abacavir/lamivudine (ABC/3TC) plus rilpivirine (RPV) in virologically suppressed HIV-infected patients on HAART // *Eur J Clin Microbiol Infect Dis*. 2016. Vol. 35, N 5. P. 815–819. doi: 10.1007/s10096-016-2602-3
62. Myerson M., Malvestutto C., Aberg J.A. Management of lipid disorders in patients living with HIV // *J Clin Pharmacol*. 2015. Vol. 55, N 9. P. 957–974. doi: 10.1002/jcph.473
63. Lagathu C., Bérziat V., Gorwood J., et al. Metabolic complications affecting adipose tissue, lipid and glucose metabolism associated with HIV antiretroviral treatment // *Expert Opin Drug Saf*. 2019. Vol. 18, N 9. P. 829–840. doi: 10.1080/14740338.2019.1644317
64. Thompson M.A., Horberg M.A., Agwu A.L., et al. Primary care guidance for persons with human immunodeficiency virus: 2020 update by the HIV medicine association of the infectious diseases society of America // *Clin Infect Dis*. 2021. Vol. 73, N 11. P. e3572–e3605. doi: 10.1093/cid/ciaa1391
65. Dube M.P., Stein J.H., Aberg J.A., et al. Guidelines for the evaluation and management of dyslipidemia in human immunodeficiency virus (HIV)-infected adults receiving antiretroviral therapy: recommendations of the HIV medicine association of the infectious disease society of America and the adult // *Clin Infect Dis*. 2003. Vol. 37, N 5. P. 613–627. doi: 10.1086/378131
66. Fichtenbaum C.J., Gerber J.G., Rosenkranz S.L., et al. Pharmacokinetic interactions between protease inhibitors and statins in HIV seronegative volunteers: ACTG Study A5047 // *AIDS*. 2002. Vol. 16, N 4. P. 569–577. doi: 10.1097/00002030-200203080-00008
67. Vavlukis M., Vavlukis A. Adding ezetimibe to statin therapy: latest evidence and clinical implications // *Drugs Context*. 2018. Vol. 7. P. 212534. doi: 10.7573/dic.212534
68. Jacobson T.A., Maki K.C., Orringer C.E., et al. National lipid association recommendations for patient-centered management of dyslipidemia: part 2 // *J Clin Lipidol*. 2015. Vol. 9, suppl. 6. P. S1–S122. doi: 10.1016/j.jacl.2015.09.002

REFERENCES

1. Malebranche D. HIV care has improved dramatically-but not for everyone. *Nature*. 2022;605(7910):S24–S25. doi: 10.1038/d41586-022-01350-6
2. Pokrovsky VV, Ulumbekova GE, Petrachkov IV. Organization of medical care for infection caused by human immunodeficiency virus. *Healthcare Management: News. Views. Education. Bulletin of VSHOUZ*. 2022;8(2):108–130. (In Russ). doi: 10.33029/2411-8621-2022-8-2-108-130
3. Patel AA, Budoff MJ. Coronary artery disease in patients with HIV infection: an update. *Am J Cardiovasc Drugs*. 2021;21(4):411–417. doi: 10.1007/s40256-020-00451-9
4. Shah ASV, Stelzle D, Lee KK, et al. Global burden of atherosclerotic cardiovascular disease in people living with HIV: systematic review and meta-analysis. *Circulation*. 2018;138(11):1100–1112. doi: 10.1161/circulationaha.117.033369
5. Triant VA, Lee H, Hadigan C, Grinspoon SK. Increased acute myocardial infarction rates and cardiovascular risk factors among patients with human immunodeficiency virus disease. *J Clin Endocrinol Metab*. 2007;92(7):2506–2512. doi: 10.1210/jc.2006-2190
6. Freiberg MS, Chang CC, Kuller LH, et al. HIV infection and the risk of acute myocardial infarction. *JAMA Intern Med*. 2013;173(8):614–622. doi: 10.1001/jamainternmed.2013.3728
7. Durand M, Sheehy O, Baril JG, et al. Association between HIV infection, antiretroviral therapy, and risk of acute myocardial infarction: a cohort and nested case-control study using Quebec's public health insurance database. *J Acquir Immune Defic Syndr*. 2011;57(3):245–253. doi: 10.1097/qai.0b013e31821d33a5
8. Jong E, Louw S, van Gorp EC, et al. The effect of initiating combined antiretroviral therapy on endothelial cell activation and coagulation markers in South African HIV-infected individuals. *Thromb Haemost*. 2010;104(6):1228–1234. doi: 10.1160/th10-04-0233
9. Arildsen H, Sørensen KE, Ingerslev JM, et al. Endothelial dysfunction, increased inflammation, and activated coagulation in HIV-infected patients improve after initiation of highly active antiretroviral therapy. *HIV Med*. 2013;14(1):1–9. doi: 10.1111/j.1468-1293.2012.01027.x
10. Neuhaus J, Jacobs DR Jr, Baker JV, et al. Markers of inflammation, coagulation, and renal function are elevated in adults with HIV infection. *J Infect Dis*. 2010;201(12):1788–1795. doi: 10.1086/652749
11. Dhawan S, Puri RK, Kumar A, et al. Human immunodeficiency virus-1-tat protein induces the cell surface expression of endothelial leukocyte adhesion molecule-1, vascular cell adhesion molecule-1, and intercellular adhesion molecule-1 in human endothelial cells. *Blood*. 1997;90(4):1535–1544. doi: 10.1182/blood.V90.4.1535
12. Wang D, Melancon JK, Verbese J, et al. Microvascular endothelial dysfunction and enhanced thromboxane and endothelial contractility in patients with HIV. *J AIDS Clin Res*. 2013;4(12):267. doi: 10.4172/2155-6113.1000267
13. Tawakol A, Ishai A, Li D, et al. Association of arterial and lymph node inflammation with distinct inflammatory pathways in human immunodeficiency virus infection. *JAMA Cardiol*. 2017;2(2):163–171. doi: 10.1001/jamacardio.2016.4728
14. Falcão M da C, Zírpoli JC, Albuquerque VM, et al. Association of biomarkers with atherosclerosis and risk for coronary artery disease in patients with HIV. *Arq Bras Cardiol*. 2012;99(5):971–978. doi: 10.1590/s0066-782x2012005000093
15. Sandler NG, Wand H, Roque A, et al. Plasma levels of soluble CD14 independently predict mortality in HIV infection. *J Infect Dis*. 2011;203(6):780–790. doi: 10.1093/infdis/jiq118
16. Qi Q, Hua S, Clish CB, et al. Plasma tryptophan-kynurenine metabolites are altered in human immunodeficiency virus infection and associated with progression of carotid artery atherosclerosis. *Clin Infect Dis*. 2018;67(2):235–242. doi: 10.1093/cid/ciy053
17. Doring Y, Soehnlein O, Weber C. Neutrophil extracellular traps in atherosclerosis and atherothrombosis. *Circ Res*. 2017;120(4):736–743. doi: 10.1161/circresaha.116.309692
18. Mojoli A, Goncalves BS, Temerozo JR, et al. Neutrophil extracellular traps from healthy donors and HIV-1-infected individuals restrict HIV-1 production in macrophages. *Sci Rep*. 2020;10(1):19603. doi: 10.1038/s41598-020-75357-2
19. Knight JS, Luo W, O'Dell AA, et al. Peptidylarginine deiminase inhibition reduces vascular damage and modulates innate immune responses in murine models of atherosclerosis. *Circ Res*. 2014;114(6):947–956. doi: 10.1161/circresaha.114.303312
20. Ishizaki A, Bi X, Nguyen LV, et al. Effects of short-term probiotic ingestion on immune profiles and microbial translocation among HIV-1-infected Vietnamese children. *Int J Mol Sci*. 2017;8(10):2185. doi: 10.3390/ijms18102185
21. Tincati C, Douek DC, Marchetti G. Gut barrier structure, mucosal immunity and intestinal microbiota in the pathogenesis and treatment of HIV infection. *AIDS Res*. 2019;13:19. doi: 10.1186/s12981-016-0103-1
22. Ouyang J, Zaongo SD, Zhang X, et al. Microbiota-mediated immunity abnormalities facilitate hepatitis b virus co-infection in people living with HIV: a review. *Front Immunol*. 2022;12:755890. doi: 10.3389/fimmu.2021.755890
23. El-Far M, Tremblay CL. Gut microbial diversity in HIV infection post combined antiretroviral therapy: a key target for prevention of cardiovascular disease. *Curr Opin HIV AIDS*. 2018;13(1):38–44. doi: 10.1097/coh.0000000000000426
24. Wang Z, Qi Q. Gut microbial metabolites associated with HIV infection. *Future Virol*. 2019;14(5):335–347. doi: 10.2217/fvl-2019-0002
25. Hileman CO, Longenecker CT, Carman TL, et al. Elevated D-dimer is independently associated with endothelial dysfunction: a cross-sectional study in HIV-infected adults on antiretroviral therapy. *Antivir Ther*. 2012;17(7):1345–1349. doi: 10.3851/imp2297
26. Sinha A, Ma Y, Scherzer R, et al. Role of T-cell dysfunction, inflammation, and coagulation in microvascular disease in HIV. *J Am Heart Assoc*. 2016;5(12):e004243. doi: 10.1161/jaha.116.004243
27. Getawa S, Adane T. Coagulation parameters in human immunodeficiency virus infected patients: a systematic review and meta-analysis. *AIDS Res Treat*. 2022;2022:6782595. doi: 10.1155/2022/6782595
28. Tien PC, Benson C, Zolopa AR, et al. The study of fat redistribution and metabolic change in HIV infection (FRAM): methods, design, and sample characteristics. *Am J Epidemiol*. 2006;163(9):860–869. doi: 10.1093/aje/kwj111
29. Madden E, Lee G, Kotler DP, et al. Association of antiretroviral therapy with fibrinogen levels in HIV-infection. *AIDS*. 2008;22(6):707–715. doi: 10.1097/QAD.0b013e3282f560d9
30. Graham SM, Nance RM, Chen J, et al. Elevated plasma von willebrand factor levels are associated with subsequent ischemic stroke in persons with treated HIV infection. *Open Forum Infect Dis*. 2021;8(11):ofab521. doi: 10.1093/ofid/ofab521

31. Funderburg NT. Markers of coagulation and inflammation often remain elevated in ART-treated HIV-infected patients. *Curr Opin HIV AIDS*. 2014;9(1):80–86. doi: 10.1097/coh.0000000000000019
32. Siddiqui MA, Yamashita M. Toll-like receptor (TLR) signaling enables cyclic GMP-AMP synthase (cGAS) sensing of HIV-1 infection in macrophages. *mBio*. 2021;12(6):e0281721. doi: 10.1128/mBio.02817-21
33. Hurlley A, Smith M, Karpova T, et al. Enhanced effector function of CD8(+) T cells from healthy controls and HIV-infected patients occurs through thrombin activation of protease-activated receptor 1. *J Infect Dis*. 2013;207(4):638–650. doi: 10.1093/infdis/jis730
34. Antoniak S, Owens AP, Baunacke M, et al. PAR-1 contributes to the innate immune response during viral infection. *J Clin Invest*. 2013;123(3):1310–1322. doi: 10.1172/jci66125
35. Khawaja AA, Taylor KA, Lovell AO, et al. HIV antivirals affect endothelial activation and endothelial-platelet crosstalk. *Circ Res*. 2020;127(11):1365–1380. doi: 10.1161/circresaha.119.316477
36. Alieva AM, Sozykin AV, Lyalina VV, et al. Modern view on the problem of atherosclerosis in HIV-positive people. *Russian Cardiology Bulletin*. 2022;17(2):25–32. (In Russ). doi: 10.17116/Cardiobulletin20221702125
37. Feinstein MJ, Hsue PY, Benjamin LA, et al. Characteristics, prevention, and management of cardiovascular disease in people living with HIV: a scientific statement from the American Heart Association. *Circulation*. 2019;140(2):e98–e124. doi: 10.1161/cir.0000000000000695
38. Peyracchia M, De Lio G, Montrucchio C, et al. Evaluation of coronary features of HIV patients presenting with ACS: the CUORE, a multicenter study. *Atherosclerosis*. 2018;274:218–226. doi: 10.1016/j.atherosclerosis.2018.05.001
39. Lo J, Abbara S, Shturman L, et al. Increased prevalence of subclinical coronary atherosclerosis detected by coronary computed tomography angiography in HIV-infected men. *AIDS*. 2010;24(2):243–253. doi: 10.1097/QAD.0b013e328333ea9e
40. Laurent C, Marcal AL, Prieto-Gonzalez S, et al. HIV-associated vasculitis. Part II: histologic and angiographic diagnostic reconfirmation after an uncontrolled HIV infection and fatal outcome. *Clin Exp Rheumatol*. 2019;suppl 117(2):151–152.
41. Fitch KV, Fulda ES, Grinspoon SK. Statins for primary cardiovascular disease prevention among people with HIV: emergent directions. *Curr Opin HIV AIDS*. 2022;17(5):293–300. doi: 10.1097/coh.0000000000000752
42. O'Dwyer EJ, Bhamra-Ariza P, Rao S, et al. Lower coronary plaque burden in patients with HIV presenting with acute coronary syndrome. *Open Heart*. 2016;3(2):e000511. doi: 10.1136/openhrt-2016-000511
43. Theodoropoulos K, Mennuni M, Sartori S, et al. Quantitative angiographic characterisation of coronary artery disease in patients with human immunodeficiency virus (HIV) infection undergoing percutaneous coronary intervention. *EuroIntervention*. 2017;12(14):1757–1765. doi: 10.4244/eij-d-15-00409
44. Becker AC, Sliwa K, Stewart S, et al. Acute coronary syndromes in treatment-naïve black south africans with human immunodeficiency virus infection. *J Interv Cardiol*. 2010;23(1):70–77. doi: 10.1111/j.1540-8183.2009.00520.x
45. Perelló R, Calvo M, Miró O, et al. Clinical presentation of acute coronary syndrome in HIV infected adults: a retrospective analysis of a prospectively collected cohort. *Eur J Intern Med*. 2011;22(5):485–488. doi: 10.1016/j.ejim.2011.02.017
46. Nadel J, O'Dwyer E, Emmanuel S, et al. High-risk coronary plaque, invasive coronary procedures, and cardiac events among HIV-positive individuals and matched controls. *J Cardiovasc Comput Tomogr*. 2016;10(5):391–397. doi: 10.1016/j.jcct.2016.07.018
47. Vachiat A, McCutcheon K, Tsabedze N, et al. HIV and ischemic heart disease. *J Am Coll Cardiol*. 2017;69(1):73–82. doi: 10.1016/j.jacc.2016.09.979
48. Hauguel-Moreau M, Boccarda F, Boyd A, et al. Platelet reactivity in human immunodeficiency virus infected patients on dual antiplatelet therapy for an acute coronary syndrome: the EVEREST-HIV study. *Eur Heart J*. 2017;38(21):1676–1686. doi: 10.1093/eurheartj/ehw583
49. McCutcheon K, Triantafyllis AS, Van den Eynde J, et al. Coronary revascularization in patients with HIV. *Trends Cardiovasc Med*. 2022;32(3):163–169. doi: 10.1016/j.tcm.2021.02.006
50. Smilowitz NR, Gupta N, Guo Y, et al. Influence of human immunodeficiency virus seropositive status on the in-hospital management and outcomes of patients presenting with acute myocardial infarction. *J Invasive Cardiol*. 2016;28(10):403–409.
51. Peyracchia M, Verardi R, Rubin SR, et al. In-hospital and long-term outcomes of HIV-positive patients undergoing PCI according to kind of stent: a meta-analysis. *J Cardiovasc Med (Hagerstown)*. 2019;20(5):321–326. doi: 10.2459/JCM.0000000000000767
52. Ren X, Trilesskaya M, Kwan DM, et al. Comparison of outcomes using bare metal versus drug-eluting stents in coronary artery disease patients with and without human immunodeficiency virus infection. *Am J Cardiol*. 2009;104(2):216–222. doi: 10.1016/j.amjcard.2009.03.036
53. Yanagawa B, Verma S, Dwivedi G, et al. Cardiac surgery in HIV patients: state of the Art. *Can J Cardiol*. 2019;35(3):320–325. doi: 10.1016/j.cjca.2018.11.006
54. Wollner G, Zimpfer D, Manduric M, et al. Outcomes of coronary artery bypass grafting in patients with human immunodeficiency virus infection. *J Card Surg*. 2020;35(10):2543–2549. doi: 10.1111/jocs.14828
55. Dominici C, Chello M. Impact of human immunodeficiency virus (HIV) infection in patients undergoing cardiac surgery: a systematic review. *Rev Cardiovasc Med*. 2020;21(3):411–418. doi: 10.31083/j.rcm.2020.03.104
56. Poznyak AV, Bezsonov EE, Borisov EE, et al. Atherosclerosis in HIV patients: what do we know so far? *Int J Mol Sci*. 2022;23(5):2504. doi: 10.3390/ijms23052504
57. Leyes P, Cofan M, González-Cordón A, et al. Increased cholesterol absorption rather than synthesis is involved in boosted protease inhibitor-associated hypercholesterolaemia. *AIDS*. 2018;32(10):1309–1316. doi: 10.1097/qad.0000000000001837
58. Mulligan K, Grunfeld C, Tai VW, et al. Hyperlipidemia and insulin resistance are induced by protease inhibitors independent of changes in body composition in patients with HIV infection. *J Acquir Immune Defic Syndr*. 2000;23(1):35–43. doi: 10.1097/00126334-200001010-00005
59. Martinez E, Gonzalez-Cordon A, Ferrer E, et al. Early lipid changes with atazanavir/ritonavir or darunavir/ritonavir. *HIV Med*. 2014;16(6):330–338. doi: 10.1111/hiv.12121
60. Jain RG, Furfine ES, Pedneault L, et al. Metabolic complications associated with antiretroviral therapy. *Antiviral Res*. 2001;51(3):151–177. doi: 10.1016/S0166-3542(01)00148-6
61. Palacios R, Pérez-Hernández IA, Martínez MA, et al. Efficacy and safety of switching to abacavir/lamivudine (ABC/3TC) plus rilpivirine (RPV) in virologically suppressed HIV-infected patients on HAART. *Eur J Clin Microbiol Infect Dis*. 2016;36(5):815–819. doi: 10.1007/s10096-016-2602-3

- 62.** Myerson M, Malvestutto C, Aberg JA. Management of lipid disorders in patients living with HIV. *J Clin Pharmacol.* 2015;55(9): 957–974. doi: 10.1002/jcph.473
- 63.** Lagathu C, Béréziat V, Gorwood J, et al. Metabolic complications affecting adipose tissue, lipid and glucose metabolism associated with HIV antiretroviral treatment. *Expert Opin Drug Saf.* 2019;18(9): 829–840. doi: 10.1080/14740338.2019.1644317
- 64.** Thompson MA, Horberg MA, Agwu AL, et al. Primary care guidance for persons with human immunodeficiency virus: 2020 update by the HIV medicine association of the infectious diseases society of America. *Clin Infect Dis.* 2021;73(11):e3572–e3605. doi: 10.1093/cid/ciaa1391
- 65.** Dube MP, Stein JH, Aberg JA, et al. Guidelines for the evaluation and management of dyslipidemia in human immunodeficiency virus (HIV)-infected adults receiving antiretroviral therapy:

- recommendations of the HIV medicine association of the infectious disease society of America and the adult. *Clin Infect Dis.* 2003;37(5):613–627. doi: 10.1086/378131
- 66.** Fichtenbaum CJ, Gerber JG, Rosenkranz SL, et al. Pharmacokinetic interactions between protease inhibitors and statins in HIV seronegative volunteers: ACTG Study A5047. *AIDS.* 2002;16(4):569–577. doi: 10.1097/00002030-200203080-00008
- 67.** Vavlukis M, Vavlukis A. Adding ezetimibe to statin therapy: latest evidence and clinical implications. *Drugs Context.* 2018;7:212534. doi: 10.7573/dic.212534
- 68.** Jacobson TA, Maki KC, Orringer CE, et al. National lipid association recommendations for patient-centered management of dyslipidemia: part 2. *J Clin Lipidol.* 2015;9(Suppl 6):S1–S122. doi: 10.1016/j.jacl.2015.09.002

ОБ АВТОРАХ

* **Алиева Амина Магомедовна**, к.м.н., доцент;
адрес: Россия, 117997, Москва, ул. Островитянова, 1;
ORCID: <https://orcid.org/0000-0001-5416-8579>;
eLibrary SPIN: 2749-6427; e-mail: amisha_alieva@mail.ru

Батов Максим Александрович, врач-ординатор;
ORCID: <https://orcid.org/0000-0002-3780-4358>;
eLibrary SPIN: 5850-7711; e-mail: md.batov@gmail.com

Скрипниченко Элина Альбертовна, аспирант;
ORCID: <https://orcid.org/0000-0001-6321-8419>;
e-mail: elkaskrip@gmail.com

Теплова Наталья Вадимовна, д.м.н., профессор;
ORCID: <https://orcid.org/0000-0002-7181-4680>;
eLibrary SPIN: 9056-1948; e-mail: teplova.nv@yandex.ru

Ирина Евгеньевна Байкова, к.м.н., доцент;
ORCID: <https://orcid.org/0000-0003-0886-6290>;
eLibrary SPIN: 3054-8884; e-mail: 1498553@mail.ru

Валиев Рамиз Камрадинович, к.м.н.;
ORCID: <https://orcid.org/0000-0003-1613-3716>;
eLibrary SPIN: 2855-2867; e-mail: radiosurgery@bk.ru

Ахмедова Мадина Фатхуллаевна, к.м.н.;
ORCID: <https://orcid.org/0000-000206184-6742>;
eLibrary SPIN: 7395-4676; e-mail: drmadina@yandex.ru

Котикова Ирина Александровна, студент;
ORCID: <https://orcid.org/0000-0001-5352-8499>;
eLibrary SPIN: 1423-7300; e-mail: kotikova.ia@mail.ru

Меликулов Алишер Алмардонович, д.м.н.;
ORCID: <https://orcid.org/0000-0002-5164-9702>;
eLibrary SPIN: 1086-0141; e-mail: melikulov.alisher@yandex.ru

Никитин Игорь Геннадиевич, д.м.н., профессор;
ORCID: <https://orcid.org/0000-0003-1699-0881>;
eLibrary SPIN: 3595-1990; e-mail: igor.nikitin.64@mail.ru

AUTHORS' INFO

* **Amina M. Alieva**, MD, Cand. Sci. (Med.), associate professor;
address: 1 Ostrovityanova street, 117997, Moscow, Russia;
ORCID: <https://orcid.org/0000-0001-5416-8579>;
eLibrary SPIN: 2749-6427; e-mail: amisha_alieva@mail.ru

Maxim A. Batov, resident physician;
ORCID: <https://orcid.org/0000-0002-3780-4358>;
eLibrary SPIN: 5850-7711; e-mail: md.batov@gmail.com

Elina A. Skripnichenko, PhD student;
ORCID: <https://orcid.org/0000-0001-6321-8419>;
e-mail: elkaskrip@gmail.com

Natalia V. Teplova, MD, Dr. Sci. (Med.), professor;
ORCID: <https://orcid.org/0000-0002-7181-4680>;
eLibrary SPIN: 9056-1948; e-mail: teplova.nv@yandex.ru

Irina E. Baykova, MD, Cand. Sci. (Med.), associate professor;
ORCID: <https://orcid.org/0000-0003-0886-6290>;
eLibrary SPIN: 3054-8884; e-mail: 1498553@mail.ru

Ramiz K. Valiev, MD, Cand. Sci. (Med.);
ORCID: <https://orcid.org/0000-0003-1613-3716>;
eLibrary SPIN: 2855-2867; e-mail: radiosurgery@bk.ru

Madina F. Akhmedova, MD, Cand. Sci. (Med.);
ORCID: <https://orcid.org/0000-000206184-6742>;
eLibrary SPIN: 7395-4676; e-mail: drmadina@yandex.ru

Irina A. Kotikova, student;
ORCID: <https://orcid.org/0000-0001-5352-8499>;
eLibrary SPIN: 1423-7300; e-mail: kotikova.ia@mail.ru

Alisher A. Melikulov, MD, Dr. Sci. (Med.);
ORCID: <https://orcid.org/0000-0002-5164-9702>;
eLibrary SPIN: 1086-0141; e-mail: melikulov.alisher@yandex.ru

Igor G. Nikitin, MD, Dr. Sci. (Med.), professor;
ORCID: <https://orcid.org/0000-0003-1699-0881>;
eLibrary SPIN: 3595-1990; e-mail: igor.nikitin.64@mail.ru

* Автор, ответственный за переписку / Corresponding author